The Combination Therapy of ESWT and regenerative medicine for Osteoarthritis
変形性関節症に対する体外衝撃波療法と再生医療の併用療法

中里伸也[1 2 4]　熊井　司[2 3]　三岡智規[2]　寺村岳士[5]　赤木將男[1 2]

[1]Nクリニック

[2]本町Nクリニック

[3]早稲田大学スポーツ科学学術院

[4]早稲田大学スポーツ科学研究科

[5]近畿大学　高度先端総合医療センター　再生医療部

sports Nclinic

SPS スポーツ科学部 School of Sport Sciences

School of Sport Sciences, Waseda University

HONMACHI Nclinic

演題発表に関連し，開示すべき
COI関係にある企業等はありません。

Nクリニックに体外衝撃波治療を導入したきっかけ

- **2018年6月のJOSKAS**（於　福岡国際会議場）のMCメディカル（旧　日本メディカルネクスト）のブース
- 7月～集束型の検証のためデモ機の貸し出し

→その後**多くの疾患の検証を行い**

同年８月集束型を購入

- 疲労骨折や離断性骨軟骨炎に対し照射開始（スポーツクリニック）
- ISMSTの存在を知る

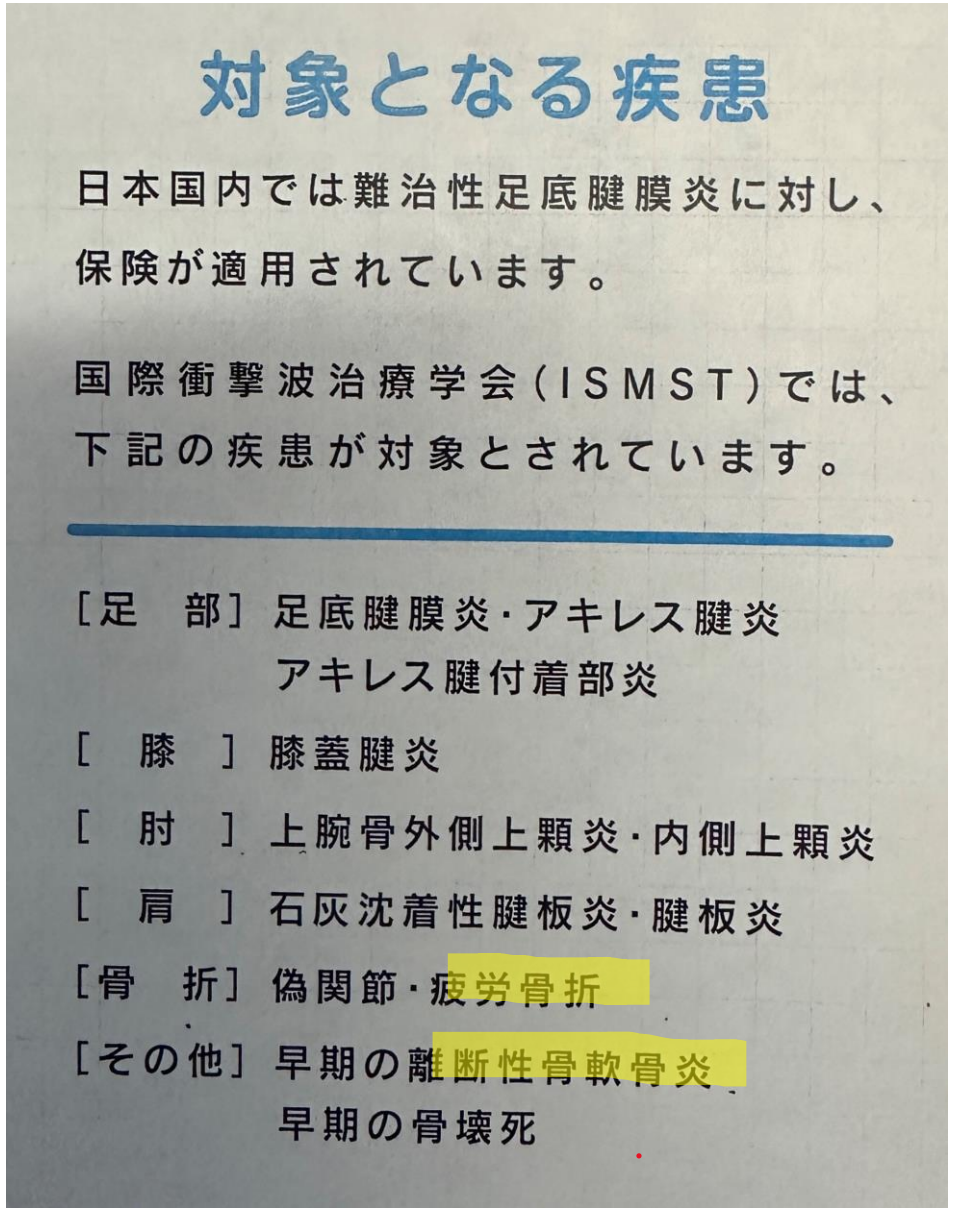

対象となる疾患

日本国内では難治性足底腱膜炎に対し、保険が適用されています。

国際衝撃波治療学会（ISMST）では、下記の疾患が対象とされています。

［足　部］足底腱膜炎・アキレス腱炎
アキレス腱付着部炎
［　膝　］膝蓋腱炎
［　肘　］上腕骨外側上顆炎・内側上顆炎
［　肩　］石灰沈着性腱板炎・腱板炎
［骨　折］偽関節・疲労骨折
［その他］早期の離断性骨軟骨炎
早期の骨壊死

ISMST (The International Society for Medical Shockwave Therapy)

ESWT Guidelines

English version

Updated and agreed from the ISMST Managing Board, in close cooperation with the Germanspeaking Society for Extracorporeal Shockwave Therapy (DIGEST)

Daegu, South Korea July 20th, 2023

2016年ガイドライン（2023年に改訂）

1.Approved standard indications
（標準的な適応）

2.Common empirically-tested clinical uses
（一般的経験的な臨床用途）

3.Exceptional indications
（例外的な適応） – expert indications

4.Experimental Indications
（実験的な適応）

１から順に検証

肘（上腕骨小頭）OCD（離断性骨軟骨炎）
1.Approved standard indications　（標準的な適応）

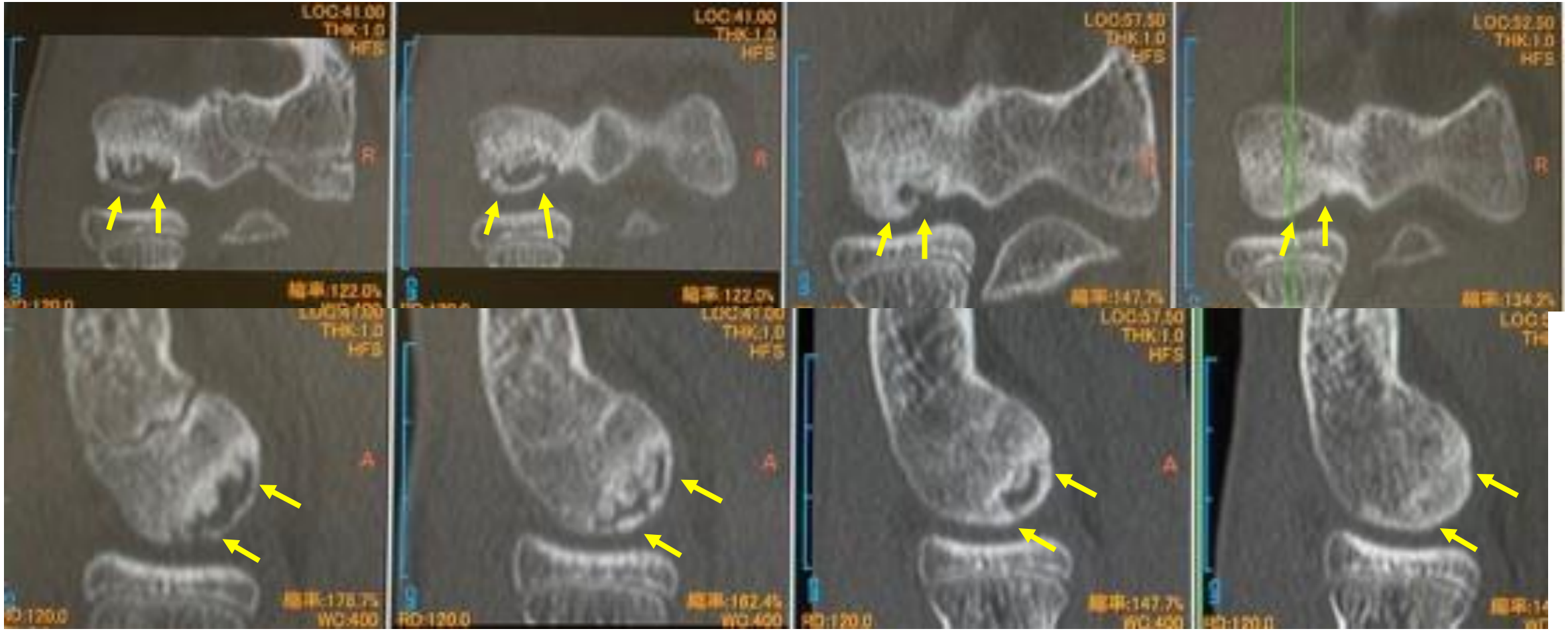

照射前　　2か月後　　4か月後（徐々に復帰許可）　　6か月後

- 13歳男性　野球　分離前期の中央型のOCD　骨端線閉鎖前　　4か月に7回のESWT
- 4か月後病巣範囲が10％未満となり徐々に復帰を許可した　6か月後には完全修復し試合に出場していた

腰椎分離症　疲労骨折は1.Approved standard indications　(標準的な適応)

- 15歳男性
- 片側進行期
- サッカー
- 他院で保存で改善せず
- 照射前
- 2か月後
- 5か月後のCT
- 5か月間に11回のESWT
- 5か月でほぼ完治
- その後再発はない

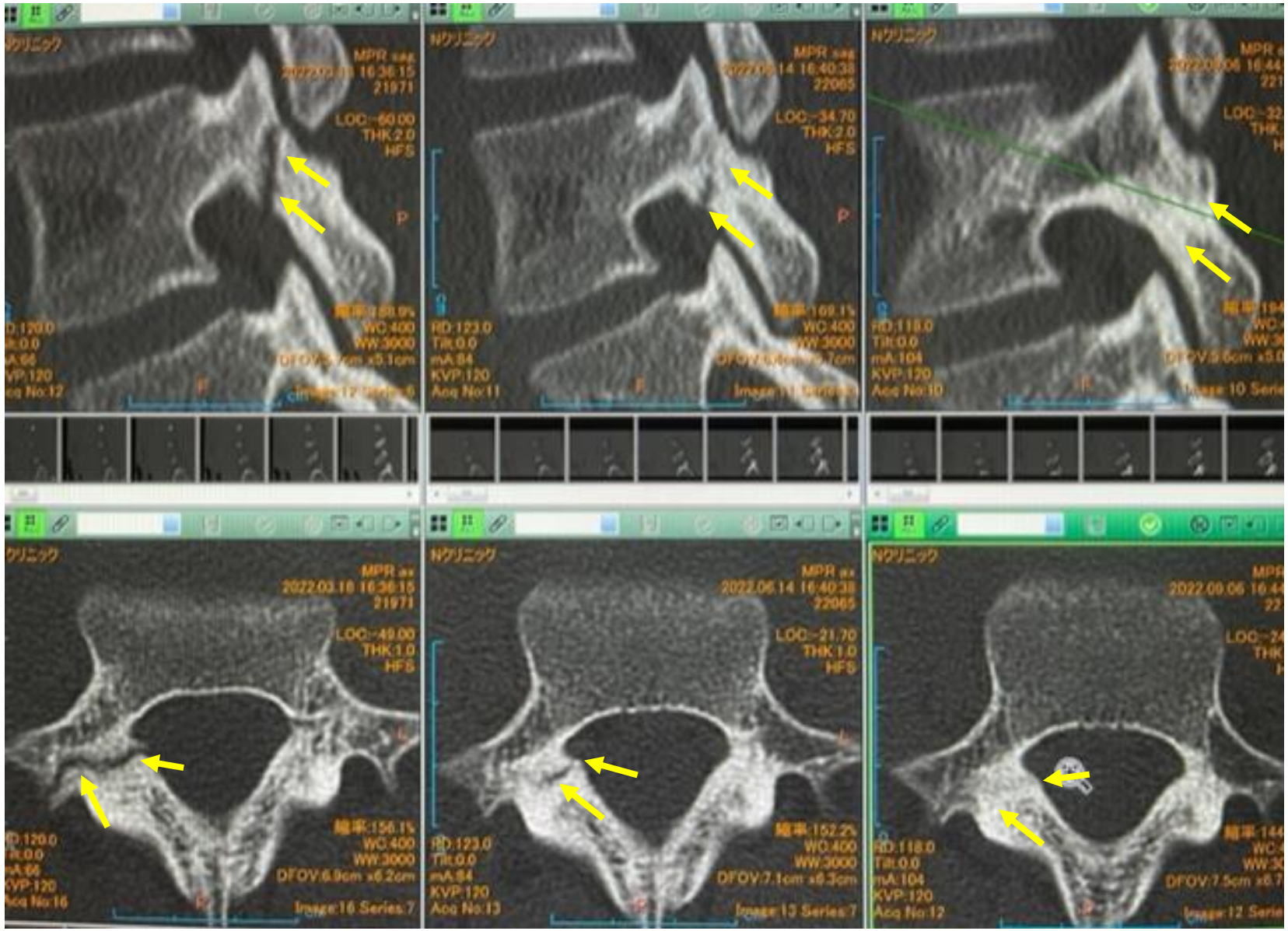

照射前　　2か月後　　5か月後

Nクリニックの集束型体外衝撃波の治療実施件数の年次推移

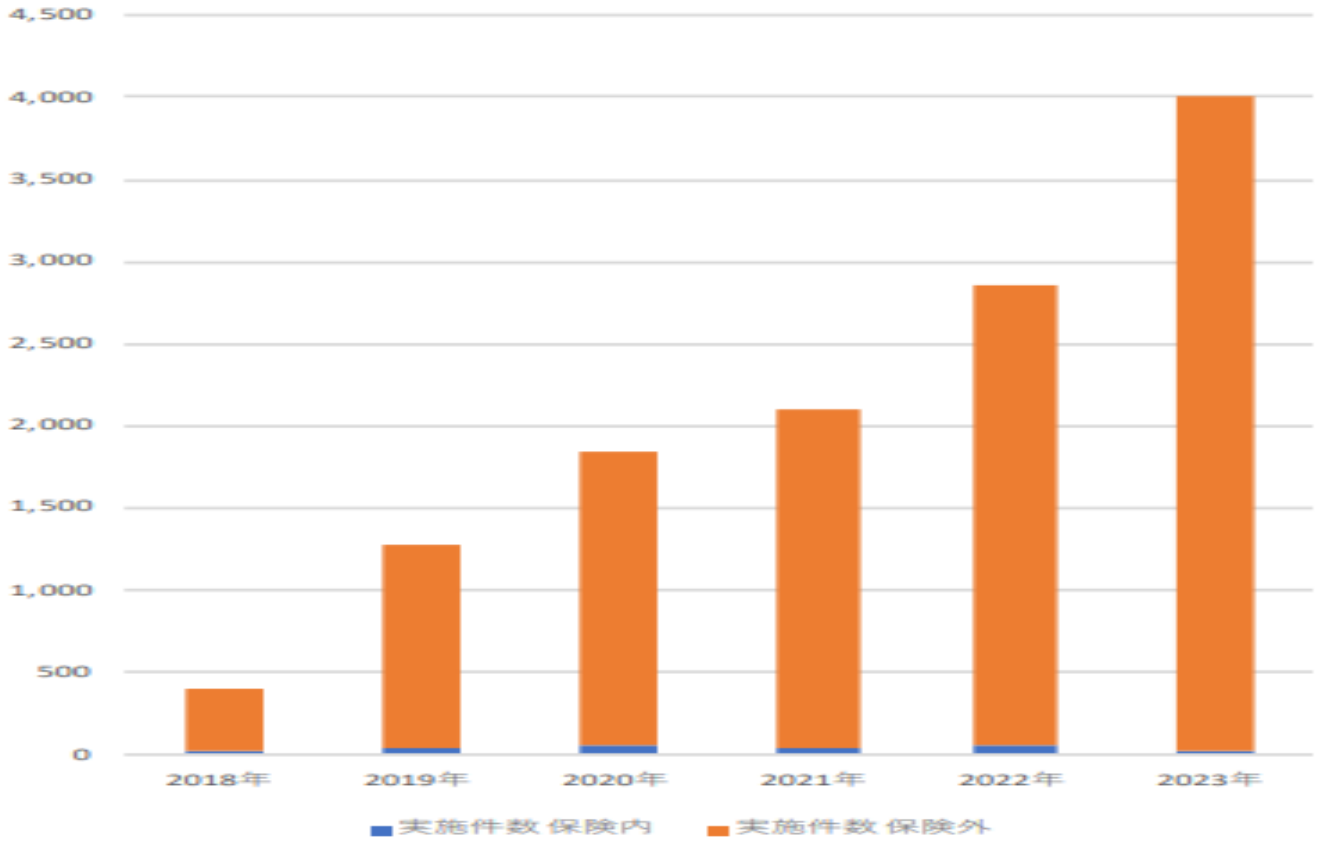

体外衝撃波（FSW）実施件数の年次推移

		2018年	2019年	2020年	2021年	2022年	2023年	合計
実施件数	保険内	21	48	56	43	61	29	258
	保険外	385	1,235	1,783	2,063	2,798	3,977	12,241
	実施件数合計	406	1,283	1,839	2,106	2,859	4,006	12,499

保険での治療（難治性足底筋膜炎）は２％程度

疾患別治療件数2024年（1月から3月）及び割合

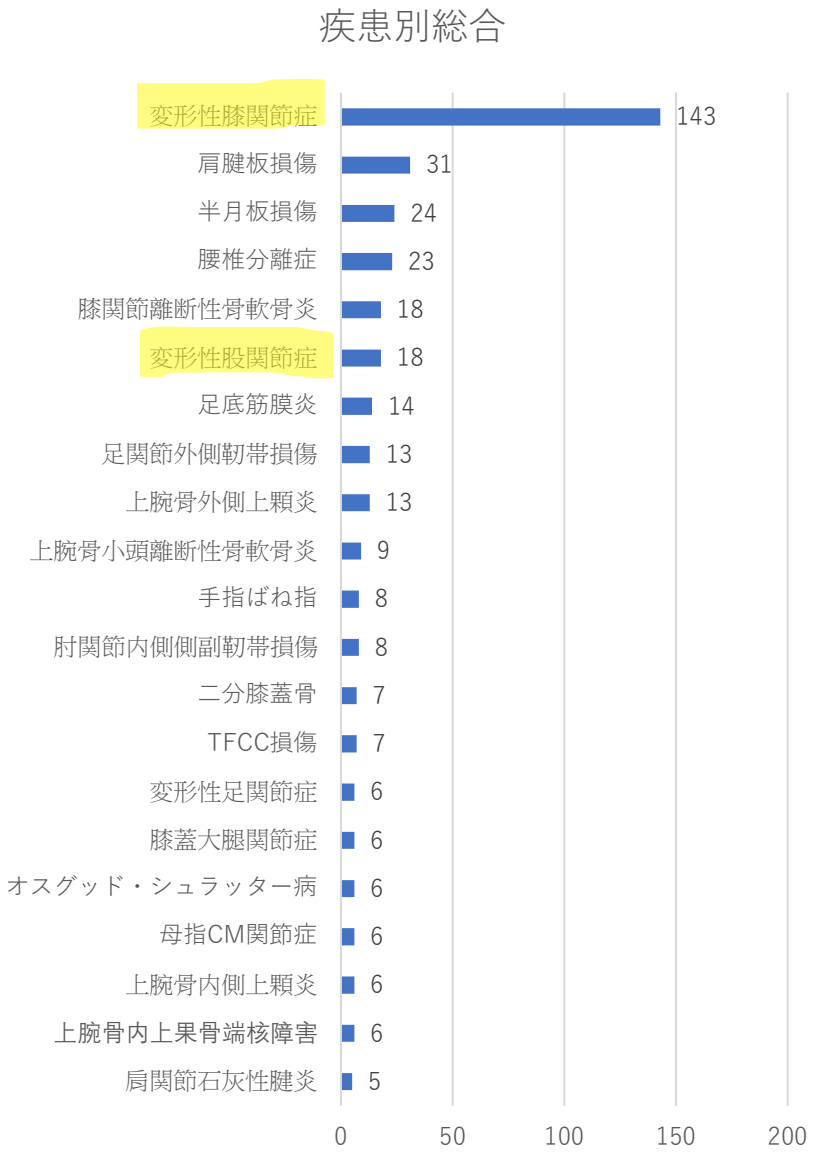

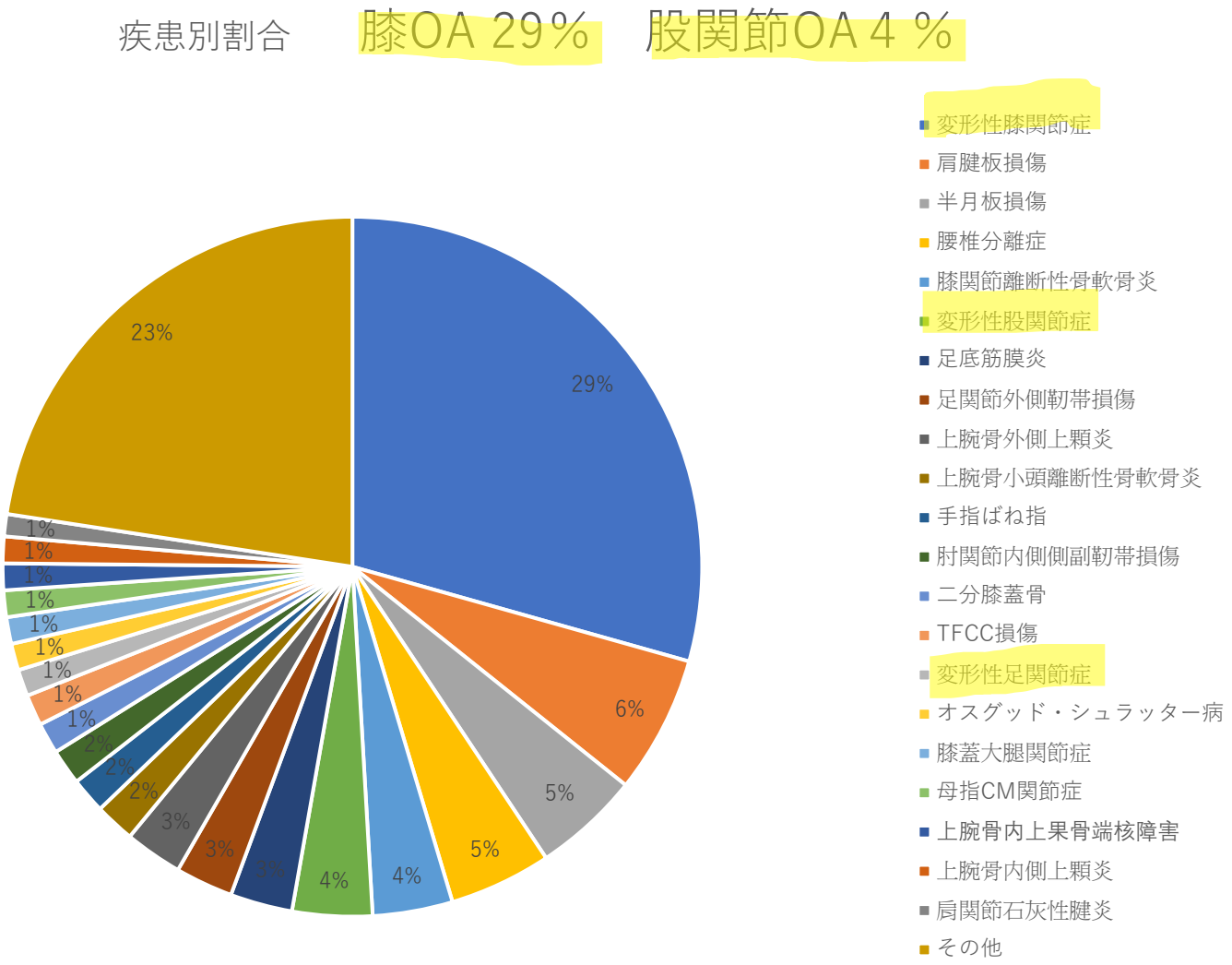

膝OAにESWTを始めたきっかけ

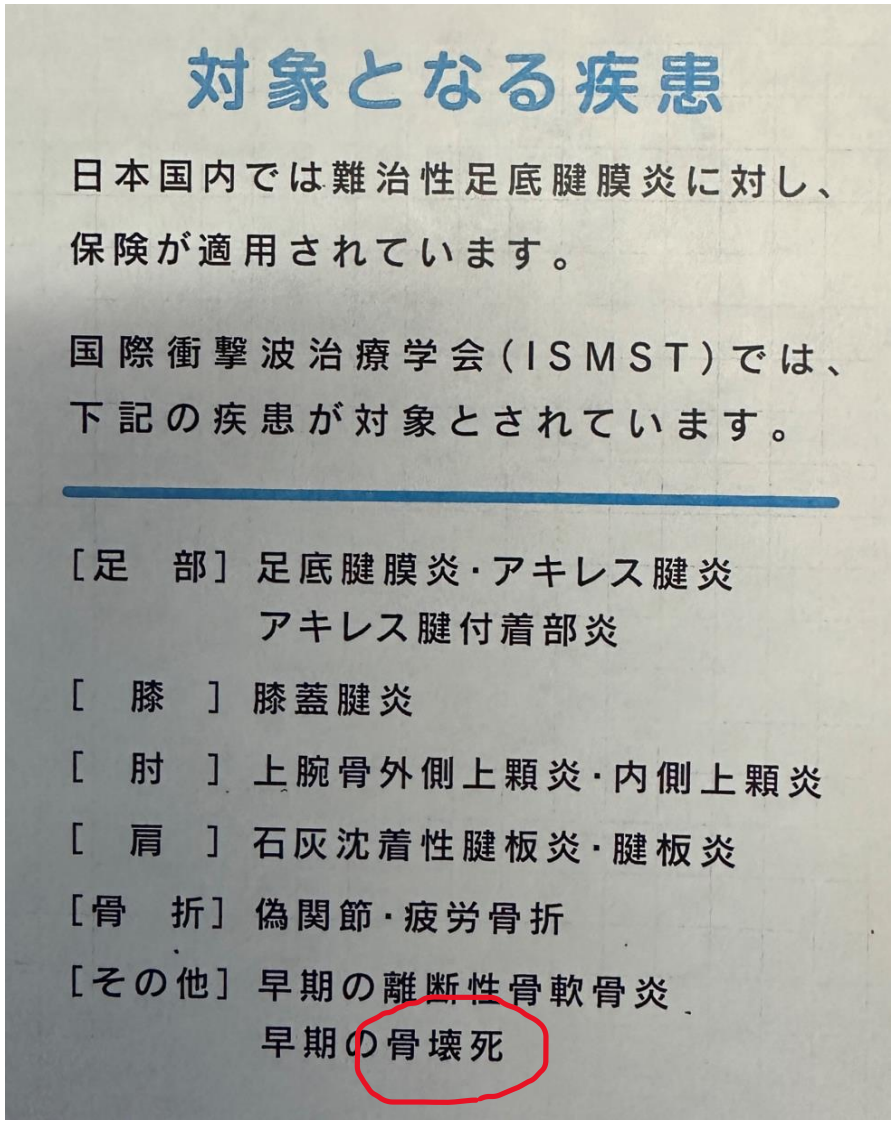

対象となる疾患

日本国内では難治性足底腱膜炎に対し、
保険が適用されています。

国際衝撃波治療学会（ISMST）では、
下記の疾患が対象とされています。

［足　部］足底腱膜炎・アキレス腱炎
　　アキレス腱付着部炎
［　膝　］膝蓋腱炎
［　肘　］上腕骨外側上顆炎・内側上顆炎
［　肩　］石灰沈着性腱板炎・腱板炎
［骨　折］偽関節・疲労骨折
［その他］早期の離断性骨軟骨炎
　　早期の骨壊死

- ISMSTの適応：早期の骨壊死

40歳男性の膝骨壊死症患者に勧めた

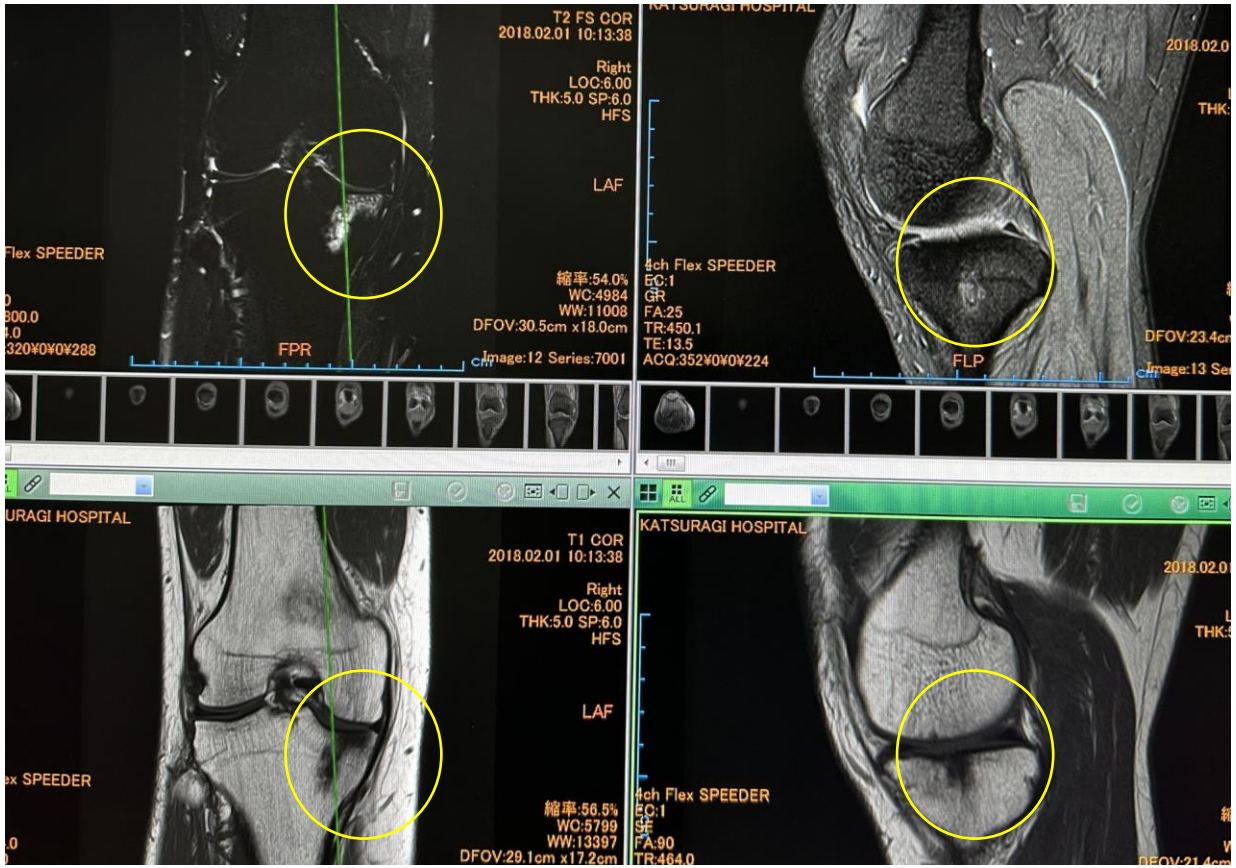

膝OAに対してESWTを始めるきっかけの膝骨壊死の症例

- 2018年8月ESWT開始
- 1か月に2回
- 合計24回のESWTを約1年間続けた
- 骨壊死は変わらないが**痛みの軽減**
- **骨壊死周囲の骨髄浮腫が縮小**

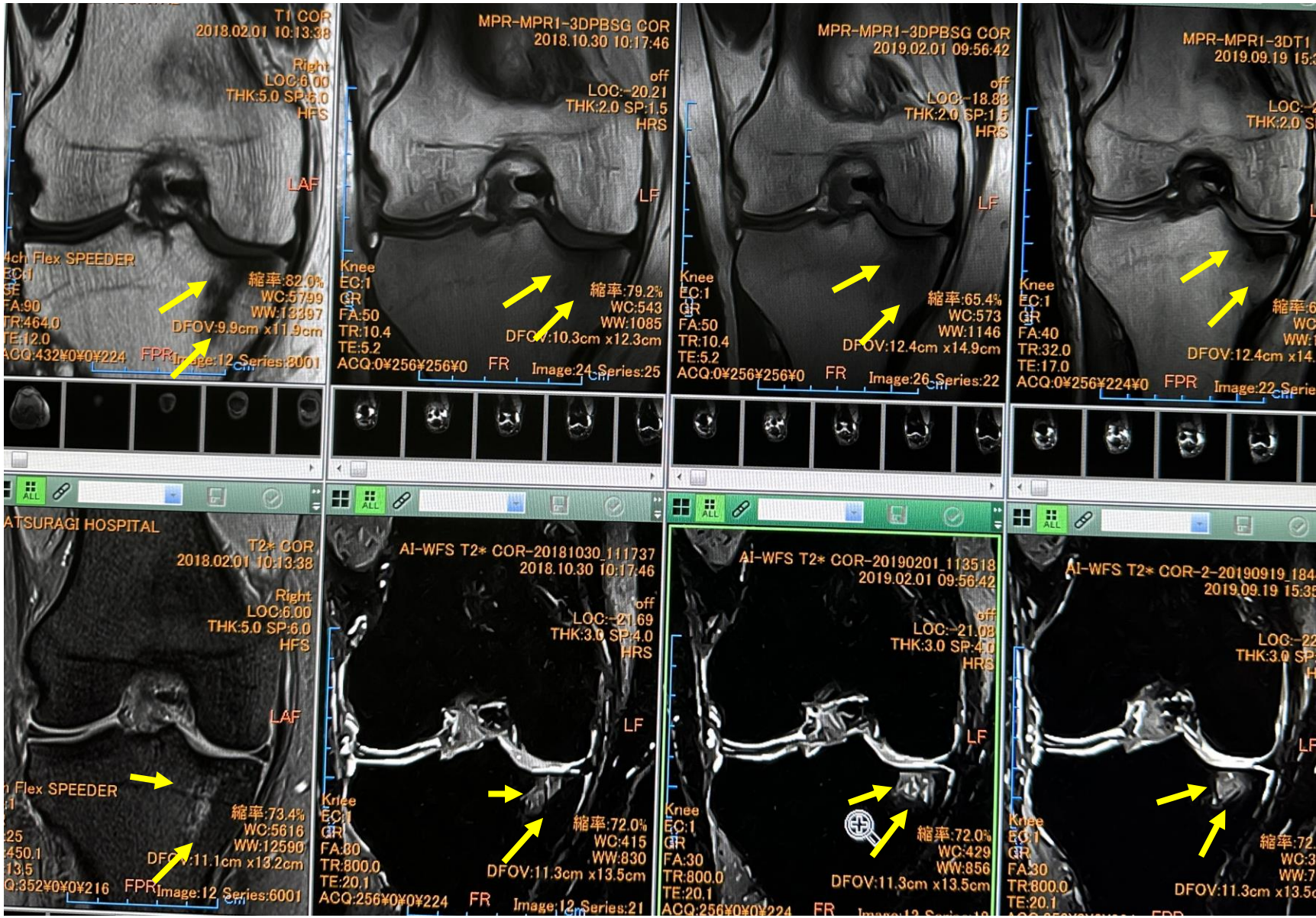

照射前　3か月後　6か月後　12か月後

痛みの程度とＸ線所見の乖離
（by赤木將男）

Ｘ線上の変形の程度≠症状の強さ

↓

痛みと関与しているのはMRIで認められる
BML（骨髄異常病変）である

BML　（Bone Marrow Lesion）　：my target of ESWT

骨髄腔から軟骨下骨まで広がっている、輪郭ははっきりしない領域

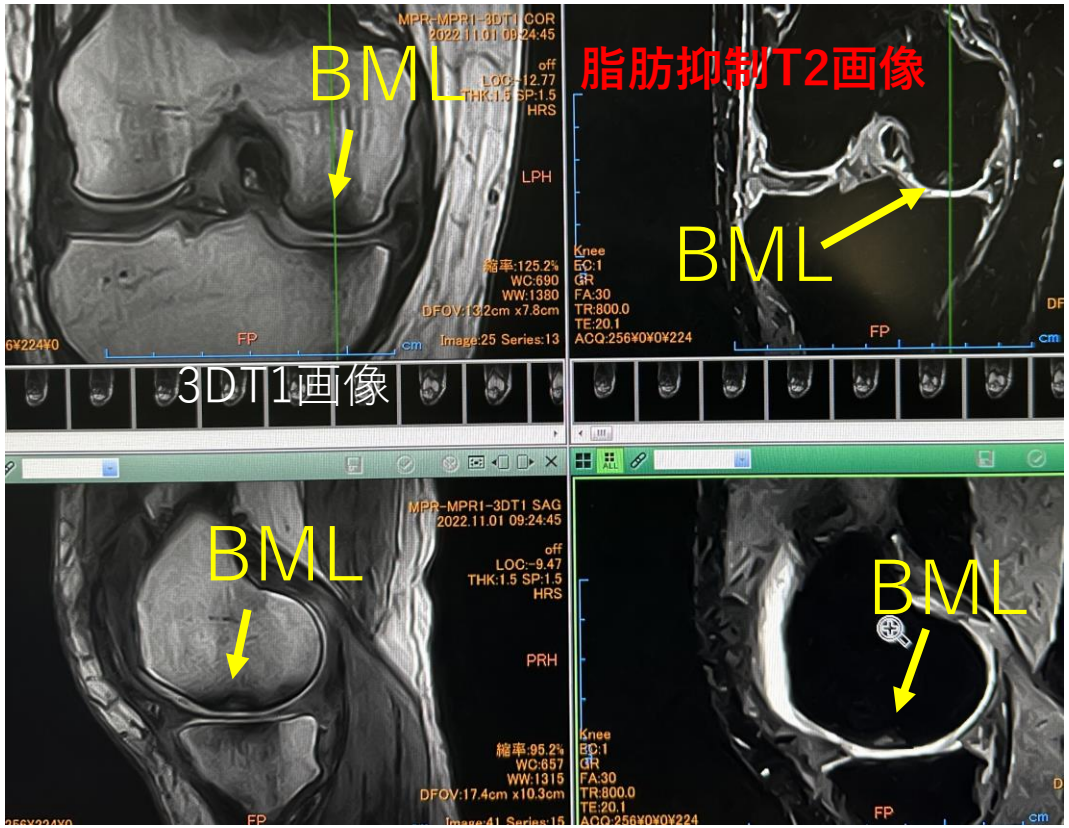

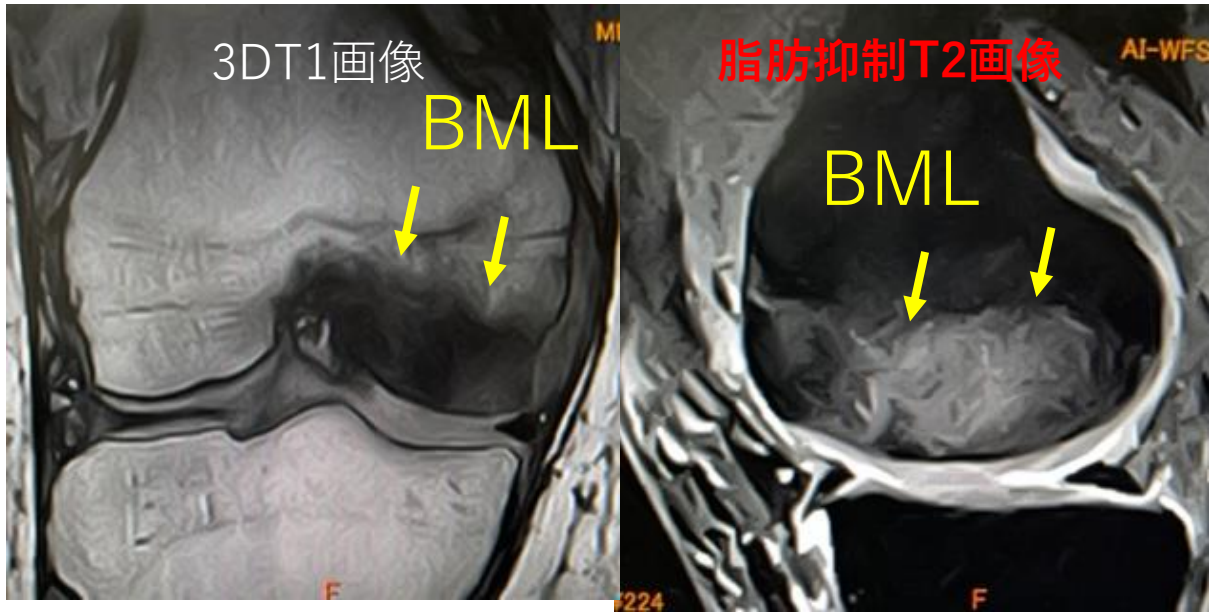

SIFK:(spontaneous insufficiency fracture of the knee)

今回は実際的にBMLとの識別が困難であるため**SIFK（SBIF）をBML**の一部とする

BMLは変形性関節症の発症、進行の要因として近年注目され、
微小骨折や局所的な骨代謝回転の亢進などが存在しているといわれている
T1low～iso,　T2high（Fuji film AIRIS Light　3 DT1　fat suppression imageT2＊）

【膝OAに対するESWT】

集束型体外衝撃波　DUOLITH SD1(STORZ MEDICAL：スイス)

- 変形性膝関節症(膝OA)の**Bone marrow lesion(BML)に対して体外衝撃波治療(ESWT)が有効**であるという報告が年々増加

focus-ESWT for Knee OA
(focused Extracorporeal Shock Wave Therapy)

集束型体外衝撃波　DUOLITH SD1(STORZ MEDICAL：スイス)

ESWT for knee OA　レビュー

ESWT has become a novel conservative treatment for osteoarthritis.
(Xinyu Zhang シンユウ　チャン　et al 2023)

レビューの中で**ESWTは変形性関節症の新しい保存的治療法**

- Relieve the patient’s pain**患者の痛みを和らげる**
- Improve the patient’s motor function患者の**運動機能を改善する**
- Increase chondrocyte activity, reduce cartilage fissuring, and inhibit chondrocyte apoptosis　**軟骨細胞の活性を高める**　軟骨裂孔を減らし、軟骨細胞のアポトーシスを阻害する
- Promote osteocyte proliferation and make better tissue distributions among cortical bone, cancellous bone, and fibrous tissues
- **骨細胞の増殖を促進**し、皮質骨、海綿骨、線維組織間の組織分布を改善

変形性股関節症に伴うBML

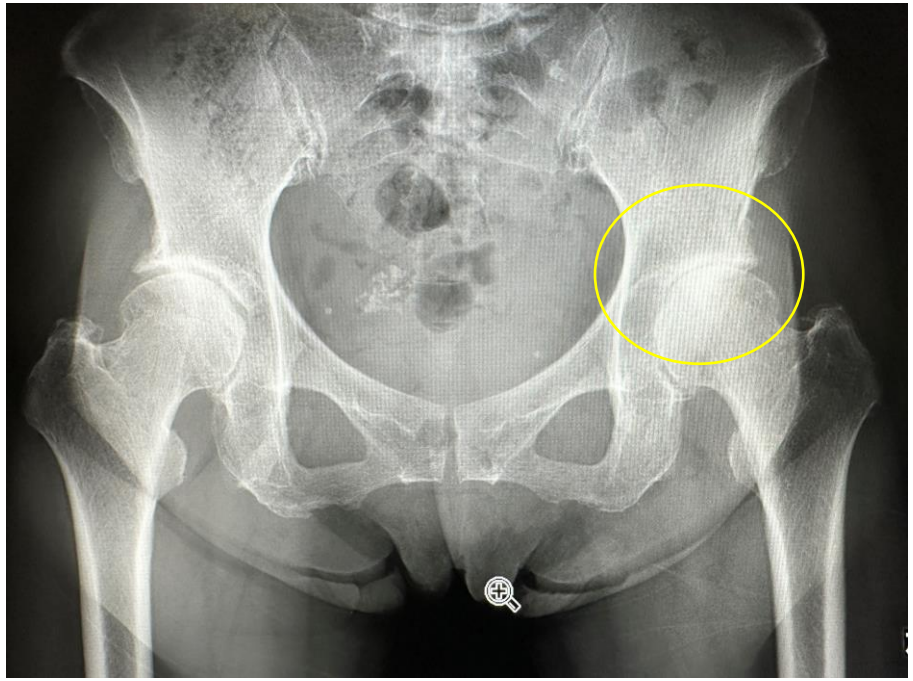

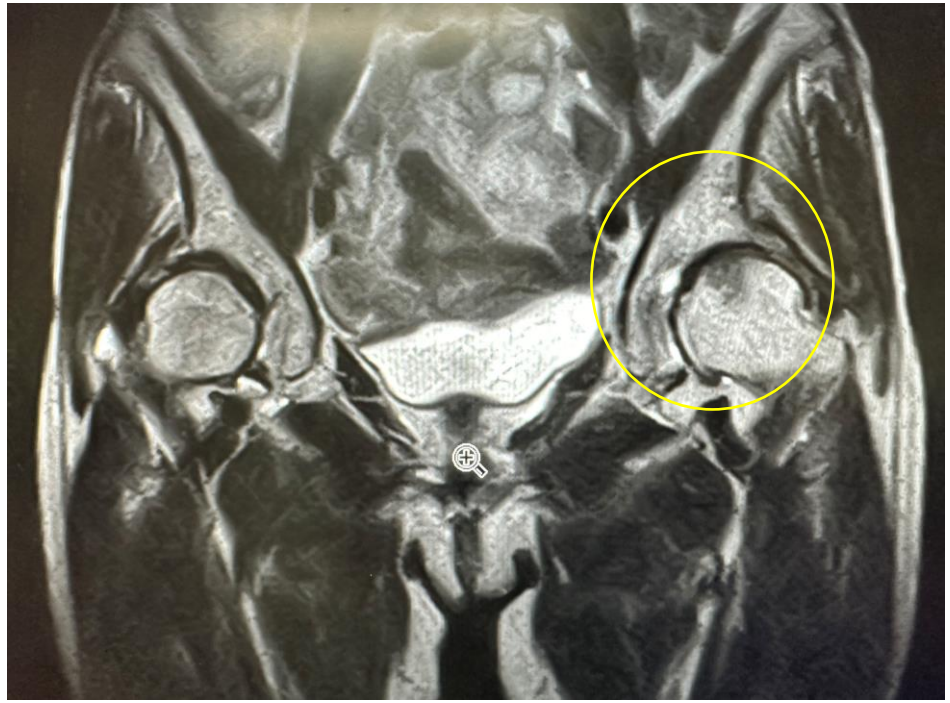

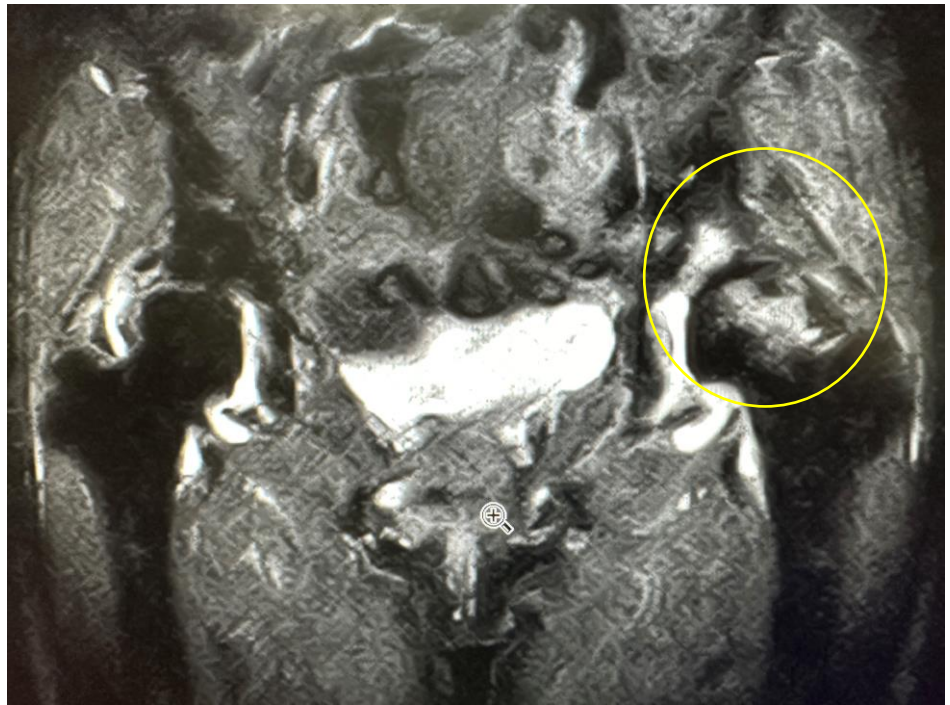

大腿骨頭壊死症

- 大腿骨頭の壊死に対するESWTの効果は、実は膝OAに対するESWTより早く報告されている

足関節OAのBML

- ESWTが疼痛緩和に有効

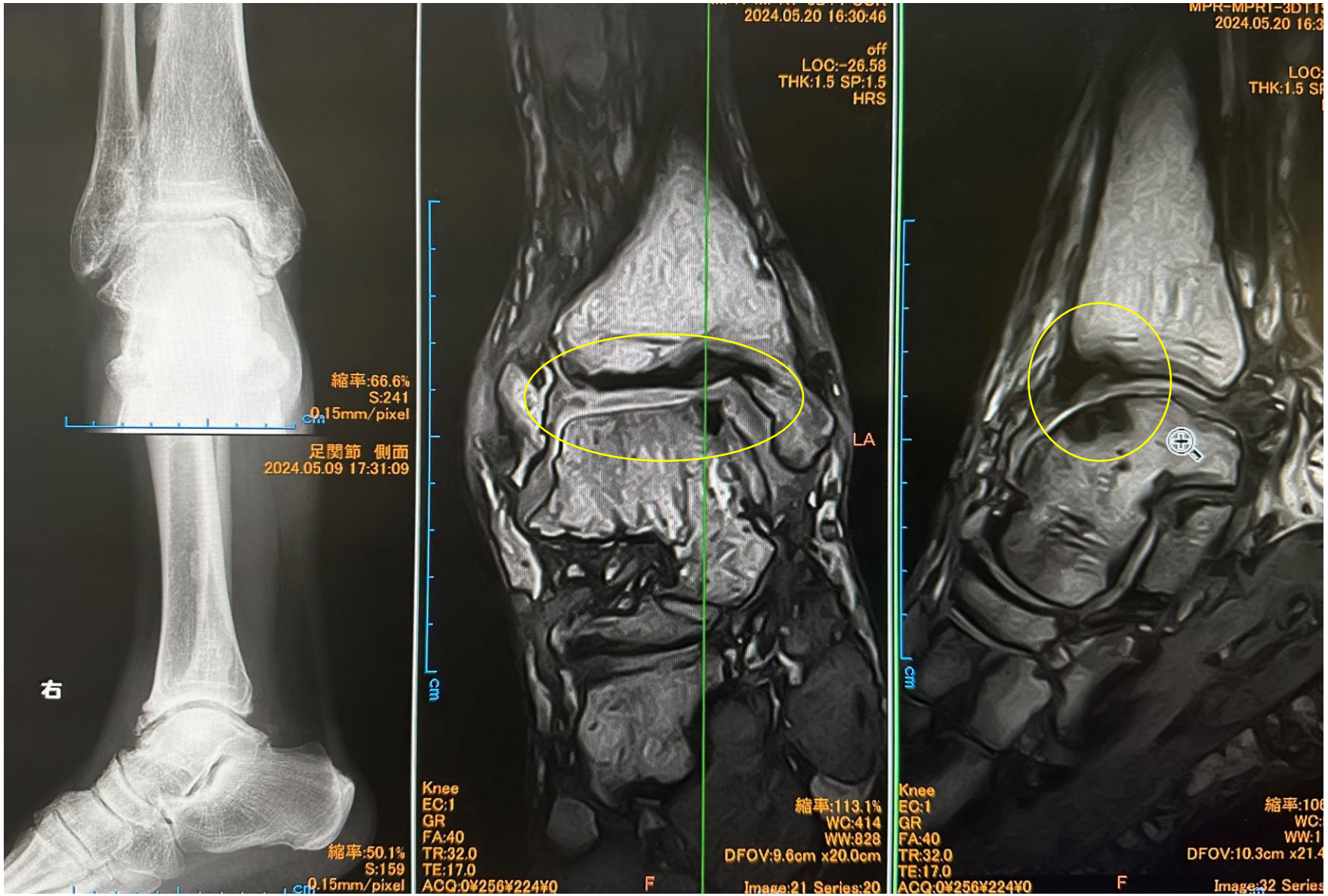

当院での膝OAに対するESWTの適応

- 当院或いは他院でヒアルロン酸（HA）をするも疼痛の改善が認められない症例
- 当院或いは他院でHAで経過が良好であったが、急に症状増悪した症例

↓

MRI精査

- BMLを認める症例
- 自費診療であることに同意が得られた症例（予約診療料）

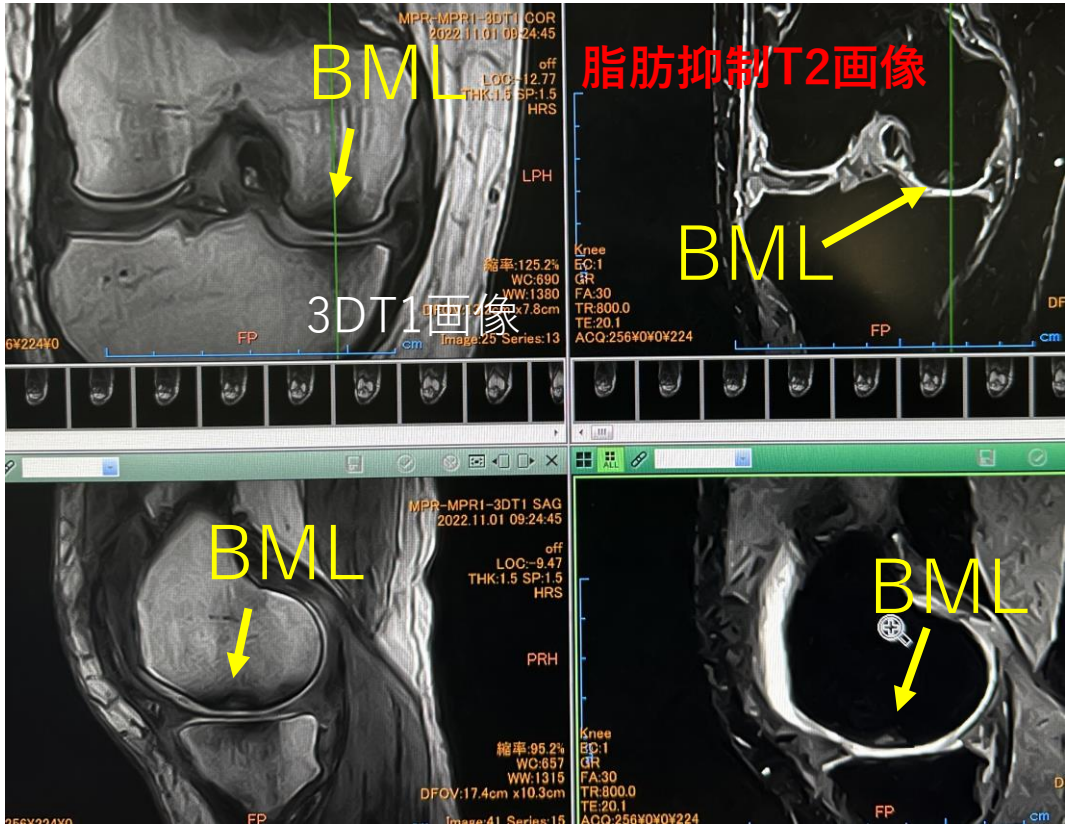

照射部位の選定やテクニックが重要

MRI所見でBMLの部位や半月板損傷の有無を観る

照射前エコーで軟骨の菲薄化をみる（軟骨の菲薄化した部位にBMLの発生が多い）→**マーキング**

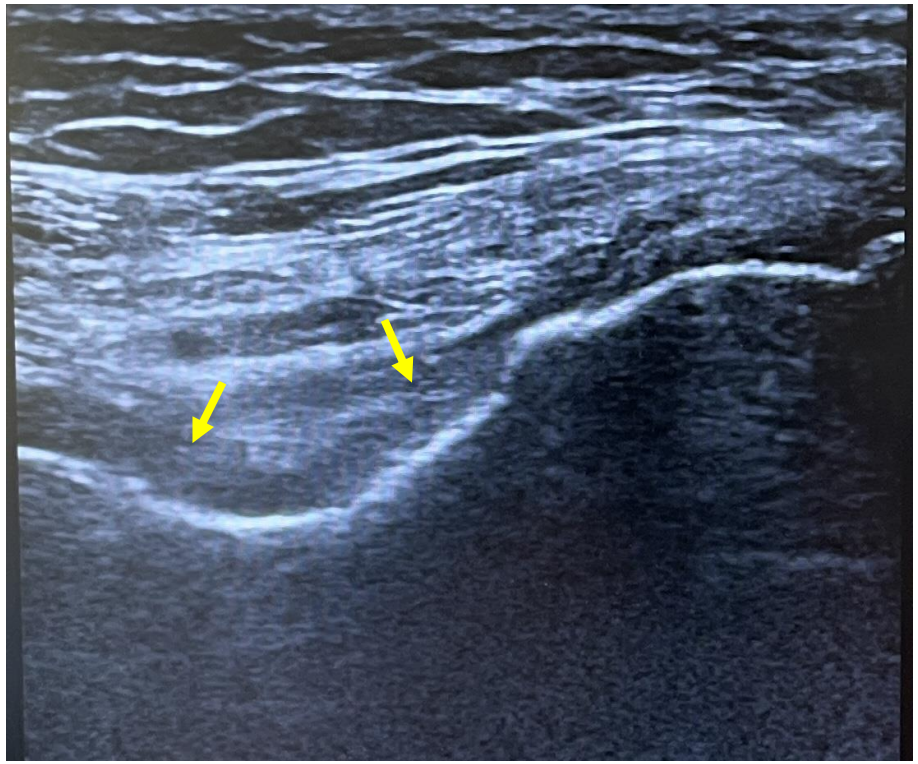

BMLの発生部位と画像上の特徴（内側型OA）

- BMLは同じOA膝でも複数個所に発生する。時には区域を越えて発生する。

中央型（顆間窩や顆間隆起）PF型の膝蓋骨側の発生率が高い

内側型でも外側に発生するときがある

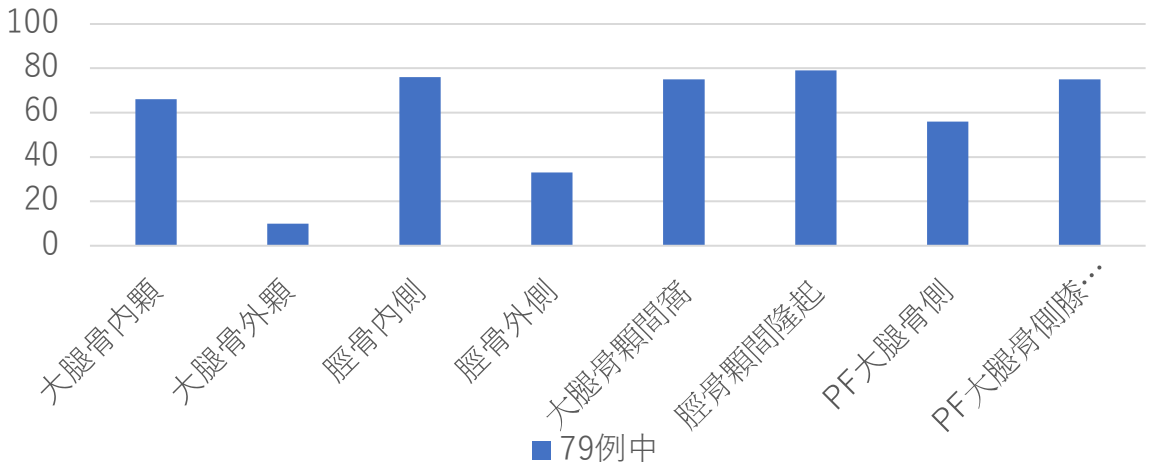

照射方法：BML発生部位→照射部位

- バイオフィードバック（MRI画像を参考に、痛みがある部位に照射して痛みの減衰などをみる）
- 顆間隆起（中央型）のBMLには強く反応する症例が多い

（例）内側型のBMLの場合

①**内顆**

→②**脛骨内側**と内側半月板

→③**顆間隆起**

→④PF関節膝蓋骨

股関節OA照射部位

- MRI 画像上
- BMLや骨壊死
- 骨嚢胞
- 関節唇損傷

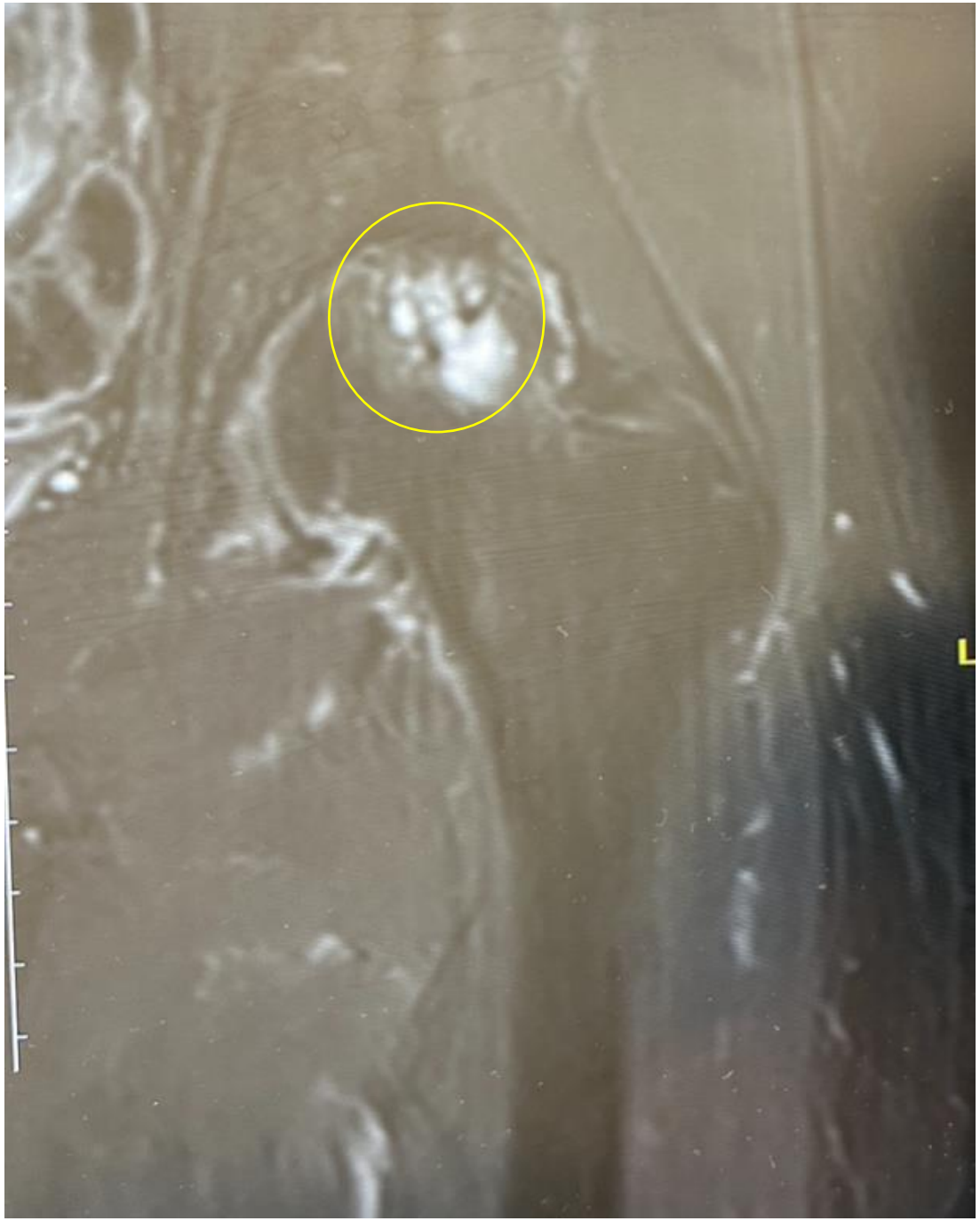

股関節OAに対するESWTの照射方法
＊エコーで関節面をメルクマール

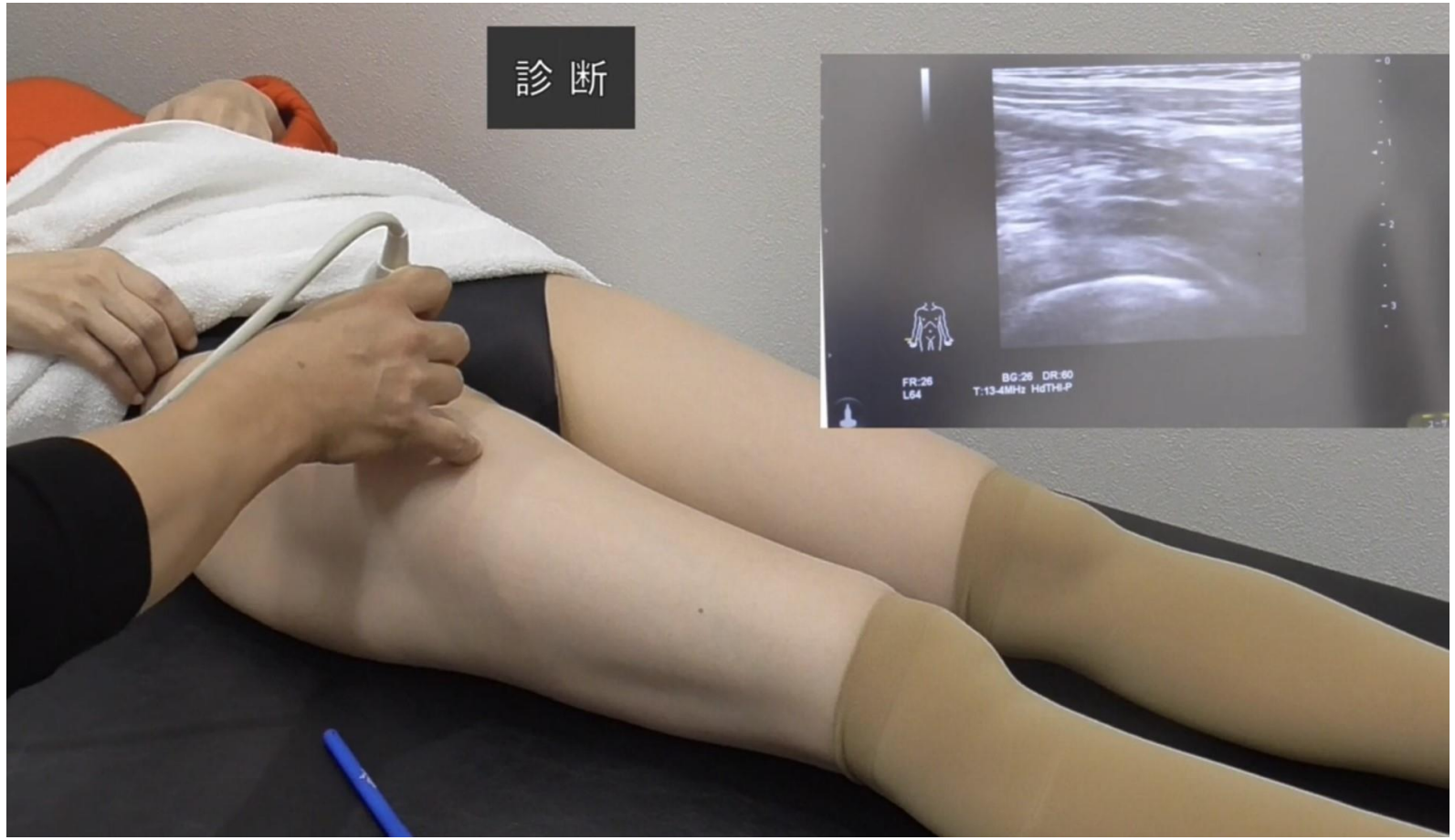

股関節OAに対するESWTの照射方法

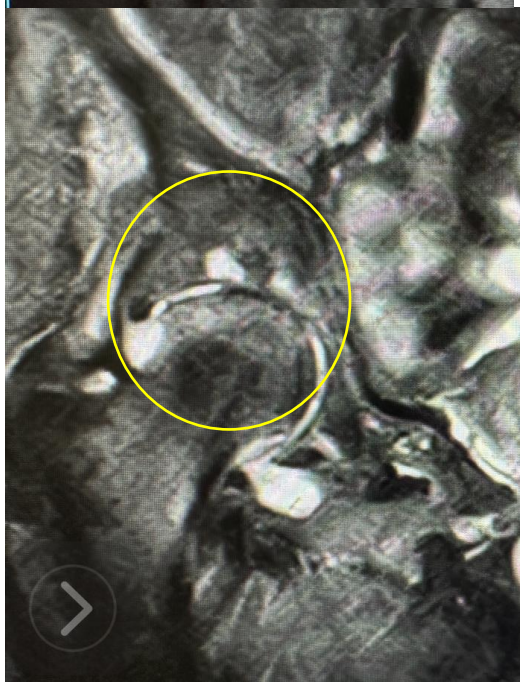

臼蓋および大腿骨頭でBMLや壊死や骨嚢胞